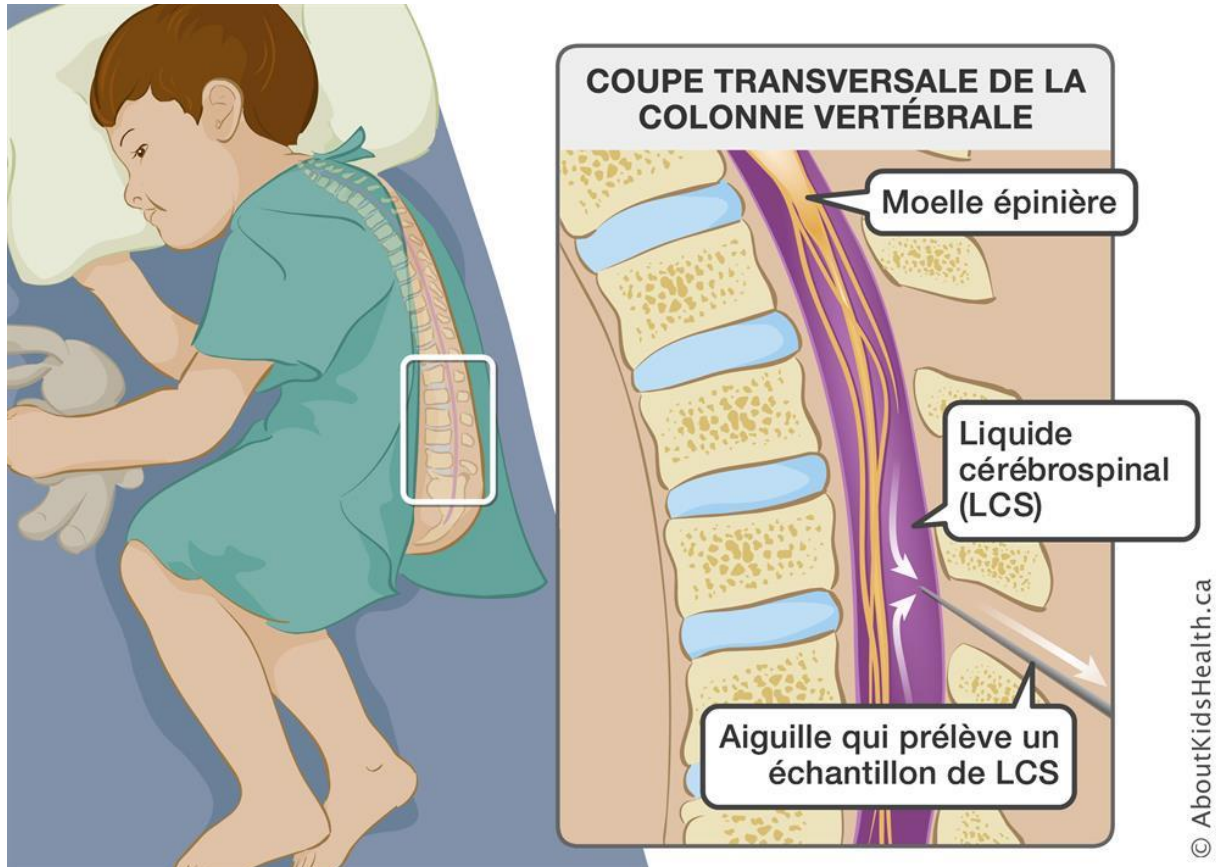


Ponction lombaire

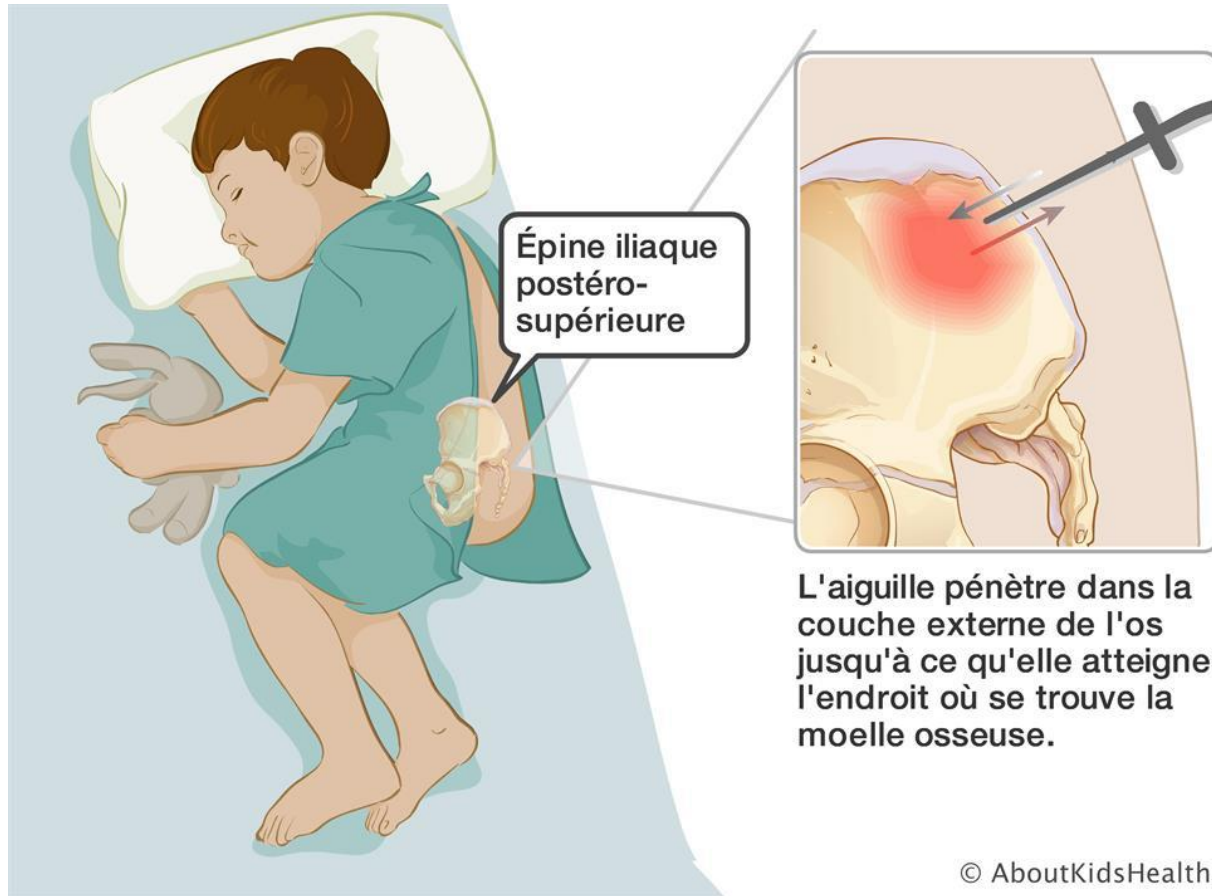
Une petite aiguille est insérée entre les deux vertèbres de la colonne vertébrale, en deçà de l'extrémité de la moelle épinière. On prélève un échantillon de liquide céphalorachidien et on l'envoie au laboratoire aux fins d'analyse.



<https://www.aboutkidshealth.ca/fr/Article?contentid=2840&language=French>

Ponction et biopsie de la moelle osseuse

Des échantillons de moelle osseuse sont prélevés de la partie supérieure du bassin, que l'on appelle l'épine iliaque postéro-supérieure. Cette partie de l'os contient beaucoup de moelle et de cellules souches. La région où l'aiguille pénètre dans la peau est très petite et ne nécessite pas de points de suture. Le corps de votre enfant guérira par lui-même facilement et remplacera toute la moelle osseuse manquante sans que l'on fasse quoi que ce soit.



<https://www.aboutkidshealth.ca/fr/Article?contentid=2835&language=French>